

Powiatowy Lekarz Weterynarii w Lipnie informuje o zwiększającym się ryzyku wystąpienia **choroby niebieskiego języka (BTV) u przeżuwaczy!!**

Choroba niebieskiego języka (*Bluetongue*) jest zakaźną chorobą przeżuwaczy, zarówno domowych jak i dzikich (chorują na nią bydło, owce i kozy, ale także sarny, jelenie, łosie, afrykańskie antylopy, wielbłądy, słonie), wywoływaną przez wirus z rodzaju *Orbivirus (Reoviridae)*. Zwierzęta nie zarażają się bezpośrednio od siebie, a jedynie poprzez owady kłująco-ssące z rzędu muchówek, rodzaju **kuczmany** (*Culicoides*) oraz poprzez krew lub nasienie.

Na terytorium Polski choroba niebieskiego języka podlega **obowiązkowi zwalczania**.

Choroba nie przenosi się na inne gatunki zwierząt gospodarskich i domowych oraz na ludzi, co oznacza, że **mięso, mleko, skóry i wełna oraz inne produkty pochodzące od przeżuwaczy nie stanowią zagrożenia dla ludzi**.

Objawy

Bydło zakaża się znacznie częściej niż owce, aczkolwiek bydło choruje rzadko. Ponadto choroba ta u bydła przebiega w łagodniejszej postaci niż u owiec. Po przechorowaniu bydło może stać się nosicielem zarazki, co prowadzi do zakażenia kuczmanów i przenoszenia wirusa za ich pośrednictwem na zwierzęta zdrowe.

Z uwagi na długi okres wylegania choroby objawy kliniczne u bydła mogą nie być widoczne nawet do 60-80 dnia po zakażeniu. Jednakże jeśli wystąpią, można zaobserwować:

- gorączkę,
- ślinotok,
- zaczerwienienie i obrzęk błony śluzowej jamy ustnej,
- owrzodzenie opuszki zębowej i niekiedy końca języka,
- zapalenie koronki i tworzywa racic, będące przyczyną kulawizny,
- u krów mlecznych - łuszczenie się naskórka strzyków i tworzenie się strupów,
- ronienia,
- rodzenie zdeformowanych cieląt, przy czym deformacje dotyczą najczęściej głowy. Na zakażenie najbardziej podatne są płody w okresie rozwoju mózgu.

U **owiec** choroba może przebiegać od zakażenia bezobjawowego lub postaci przewlekłej do nadostrej i ostrej. Można zaobserwować następujące objawy kliniczne:

- bardzo wysoka temperatura ciała 41-42°C,
- spadek kondycji, posmutnienie, depresja i utrata mleczności,
- obrzęk warg, powiek i małżowin usznych,
- silne zaczerwienienie błony śluzowej policzków i jamy nosowej,
- drobne wybroczyny pod śluzówką jamy ustnej i nosowej,

- owrzodzenie warg, opuszki zębowej oraz w niektórych przypadkach języka,
- duszność, ślinotok, obfity wypływ z nosa, początkowo surowiczy, następnie śluzowo-ropny i krwawy,
- wymioty mogące być przyczyną zachłystowego zapalenia płuc,
- przekrwiony, obrzękły, siny i wystający z jamy ustnej język,
- biegunka, kał z domieszką krwi,
- kulawizna jako następstwo zapalenia koronki i tworzywa racic,
- możliwe zapalenie płuc i zwyrodnienie mięśni,
- ciężarne samice mogą rodzić martwe lub zdeformowane jagnięta.

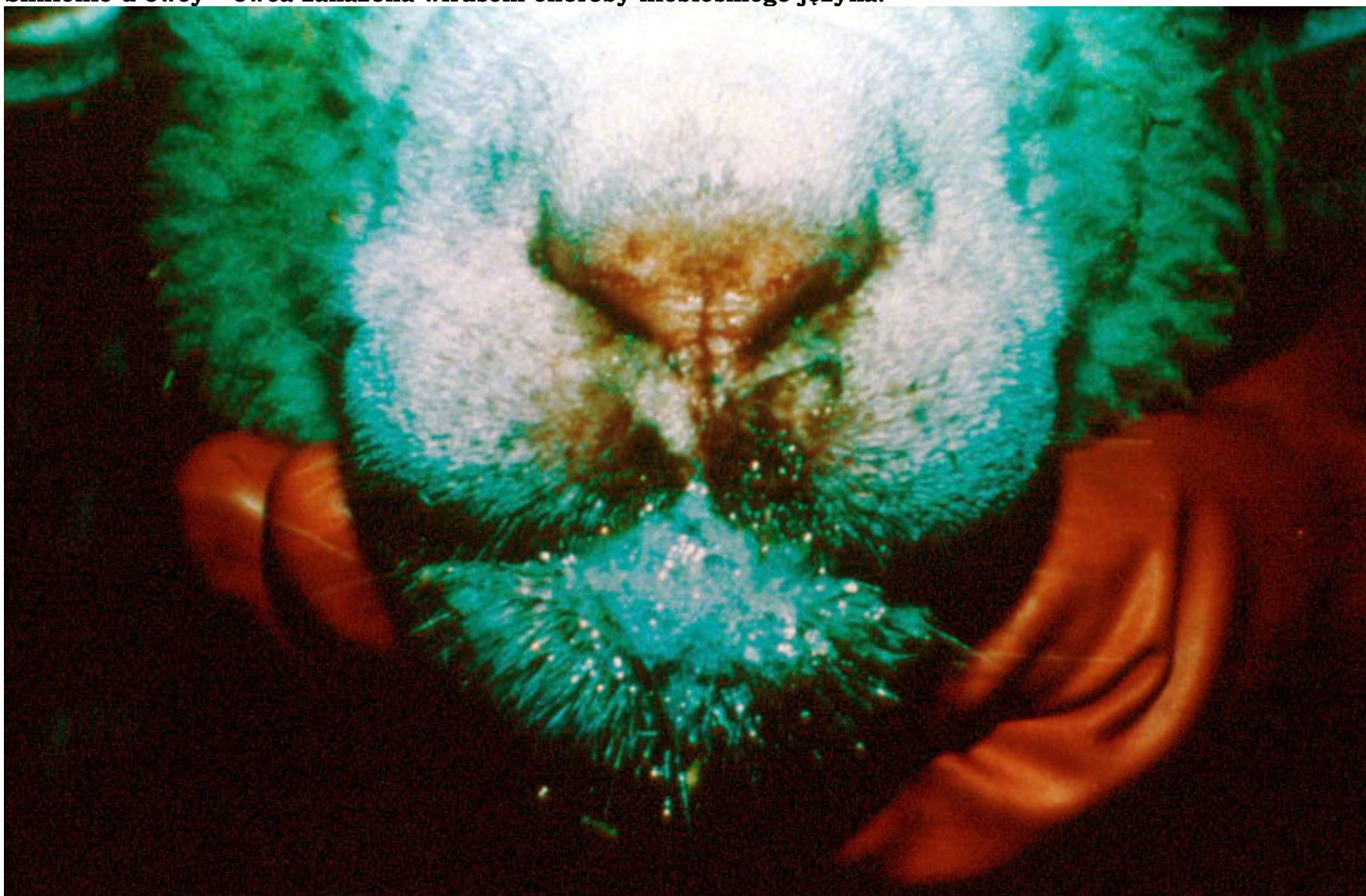W celu ochrony zwierząt przed chorobą należy:

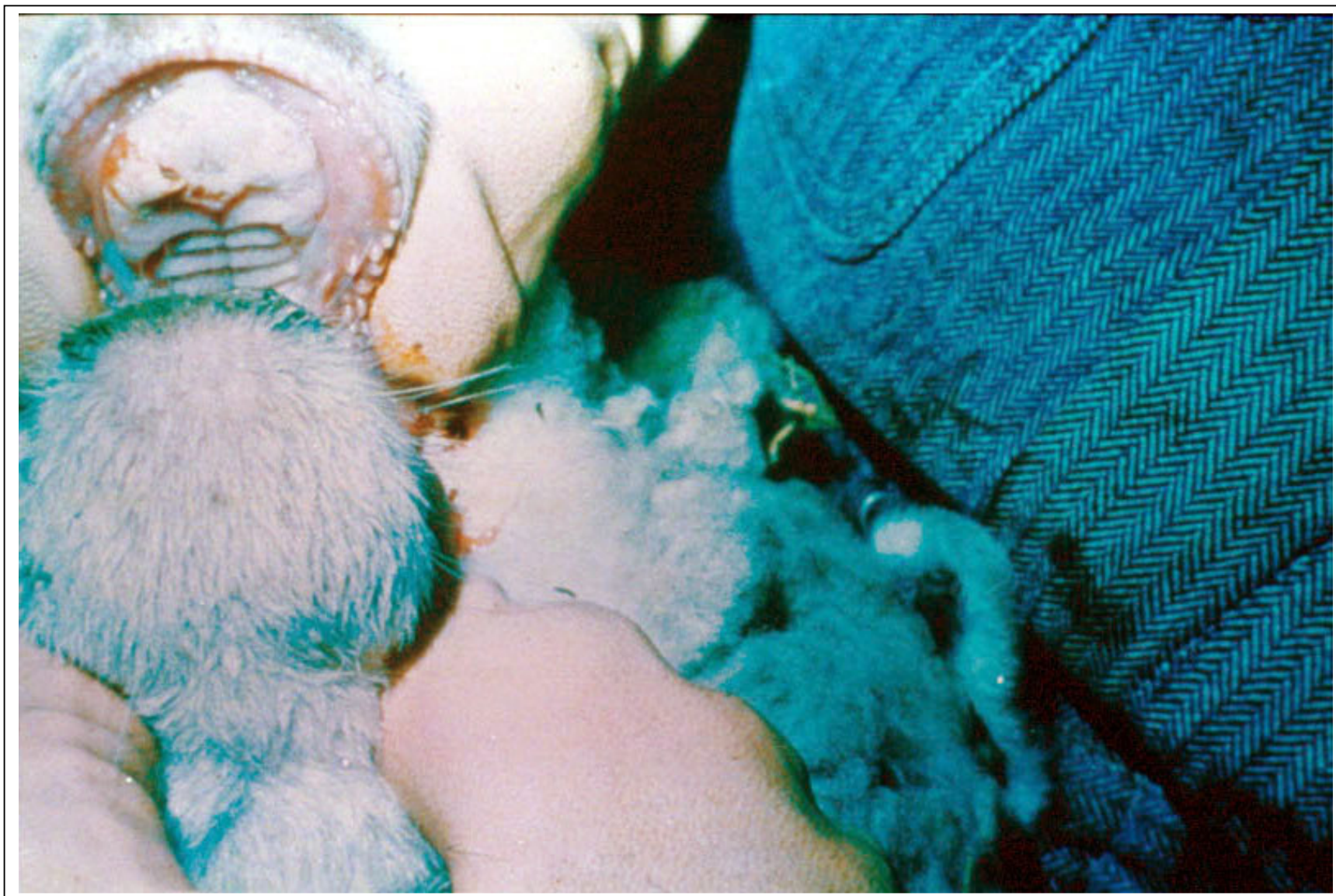- **wystrzegać się zakupu zwierząt pochodzących z niewiadomego źródła**, bez świadectwa zdrowia,
- zapewnić okresowe wizyty lekarza weterynarii w gospodarstwie,
- **zwalczać owady** w pomieszczeniach inwentarskich, w których przebywają zwierzęta,
- w przypadku zauważenia objawów nasuwających podejrzenie choroby zakaźnej niezwłocznie zgłosić ten fakt **powiatowemu lekarzowi weterynarii** bezpośrednio lub za pośrednictwem lekarza weterynarii opiekującego się gospodarstwem albo wójta (burmistrza, prezydenta miasta).

Zgłoszenie podejrzenia wystąpienia choroby niebieskiego języka, zgodnie z ustawą z dnia 11 marca 2004 roku o ochronie zdrowia zwierząt oraz zwalczaniu chorób zakaźnych zwierząt jest obowiązkiem, którego niedopełnienie stanowi wykroczenie.

OBJAWY WYSTĄPIENIA CHOROBY

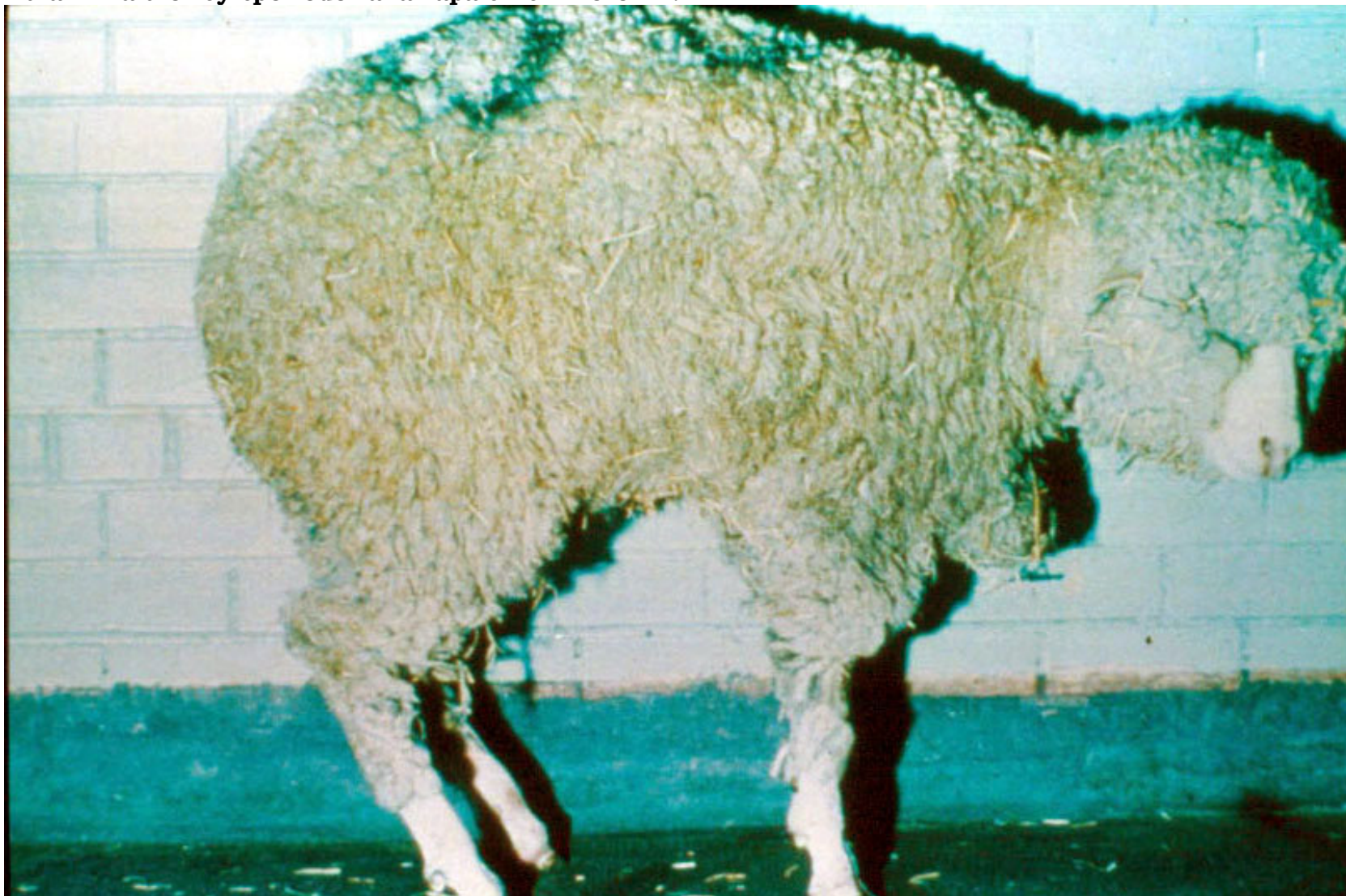Ślinienie u owcy – owca zakażona wirusem choroby niebieskiego języka.

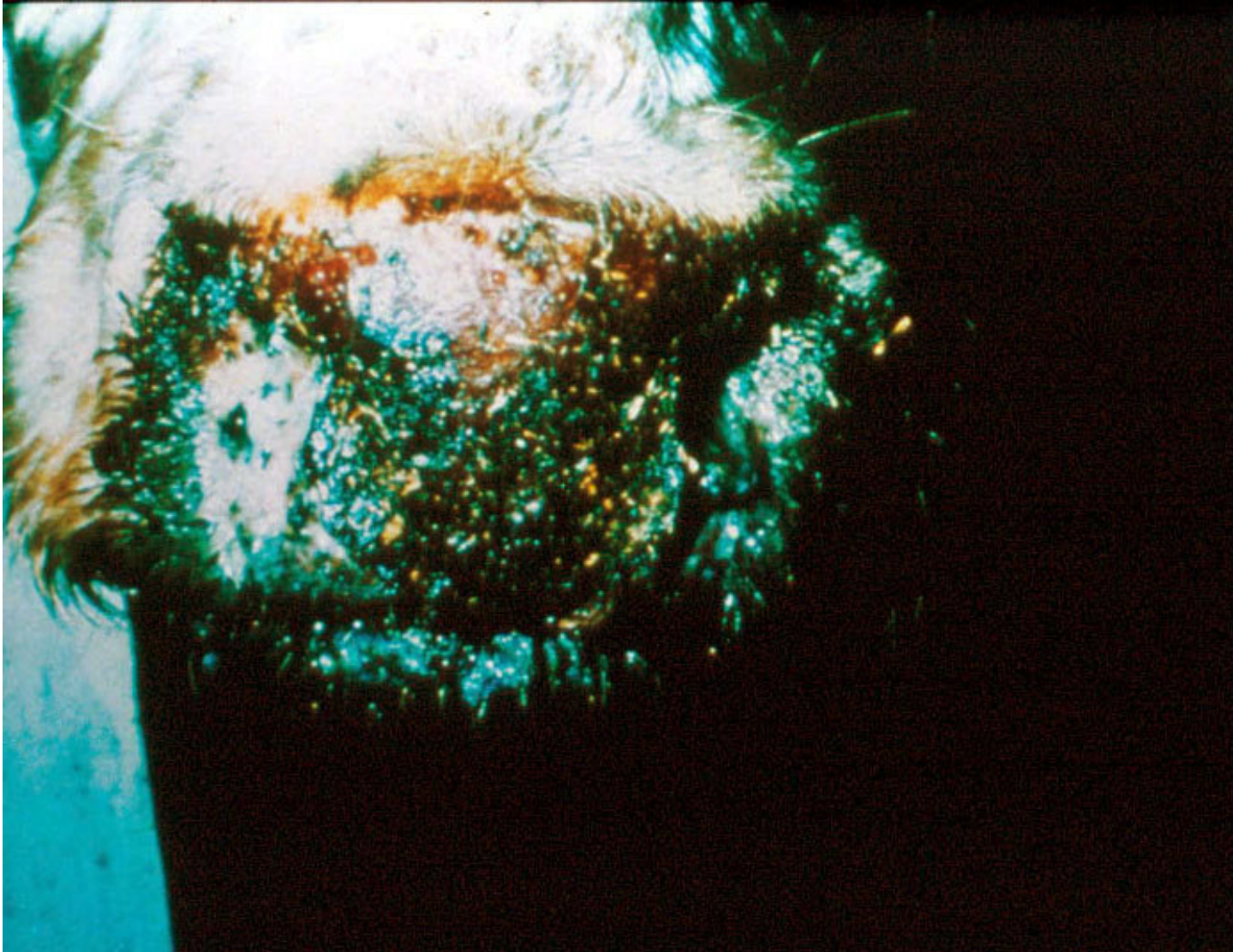




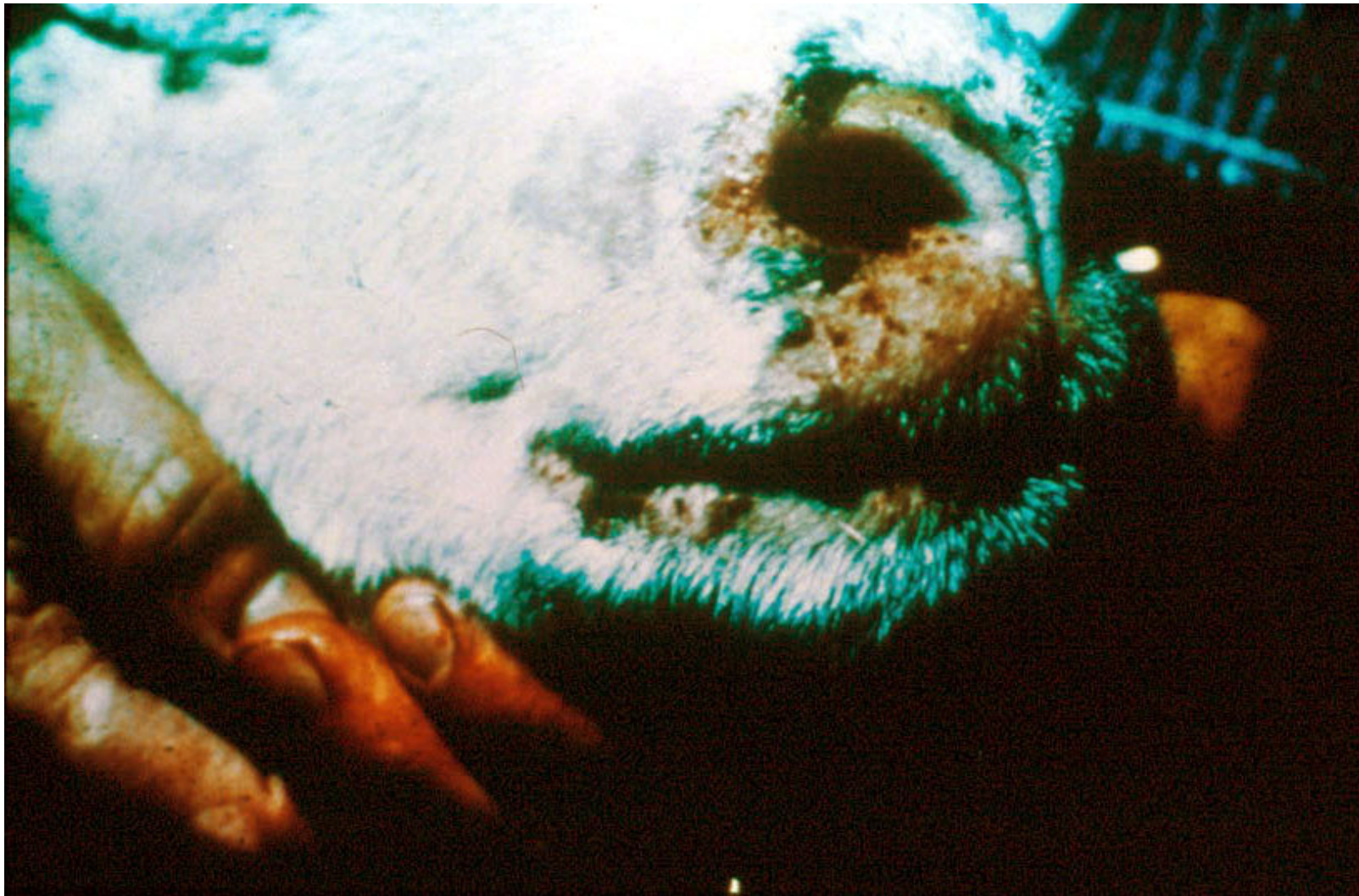Wyraźny obrzęk i przekrwienie warg i dziąseł oraz martwica błony śluzowej jamy ustnej na opuszce zębowej owcy.

Kulawizna u owcy spowodowana zapaleniem koronki.

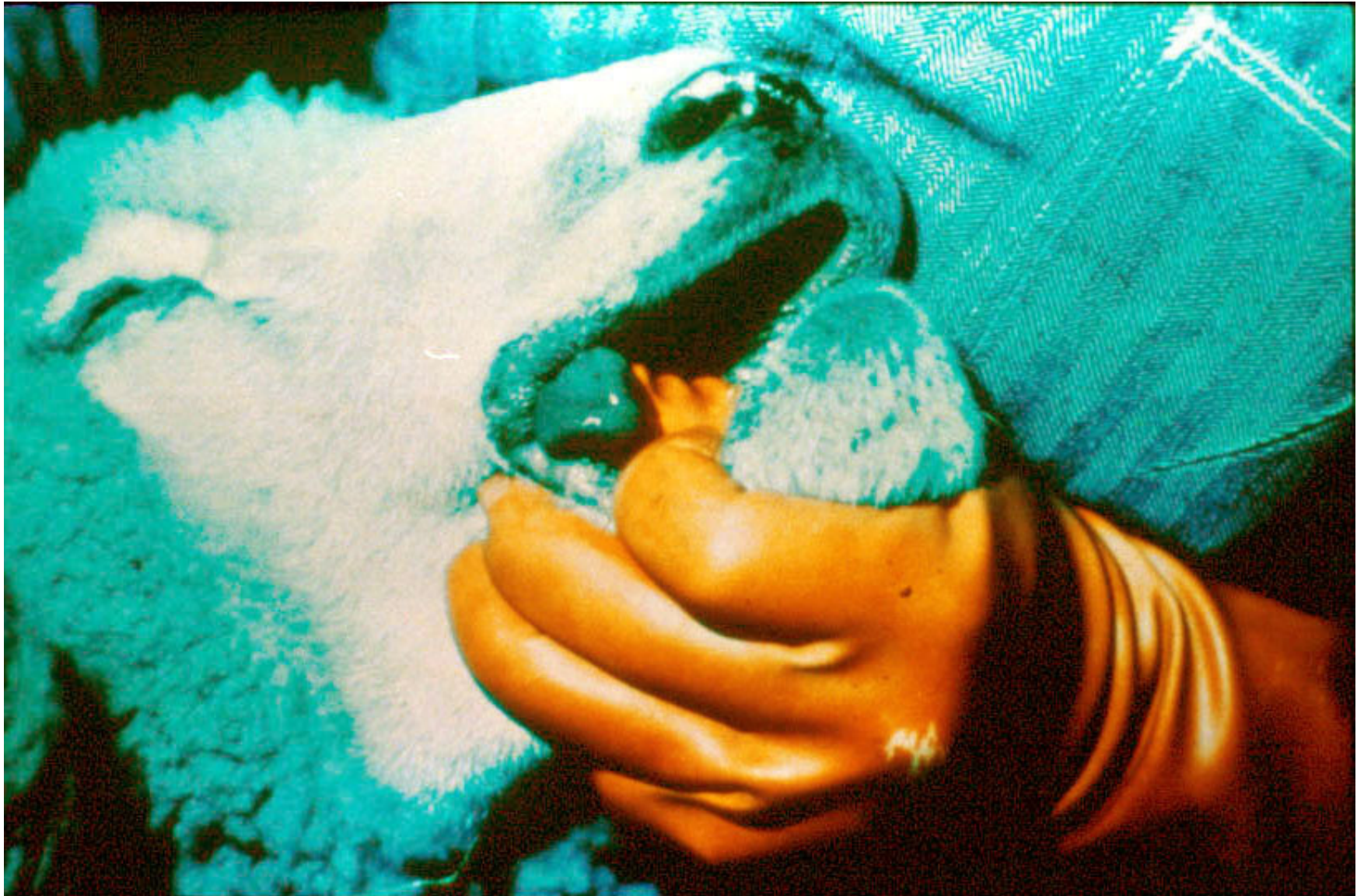



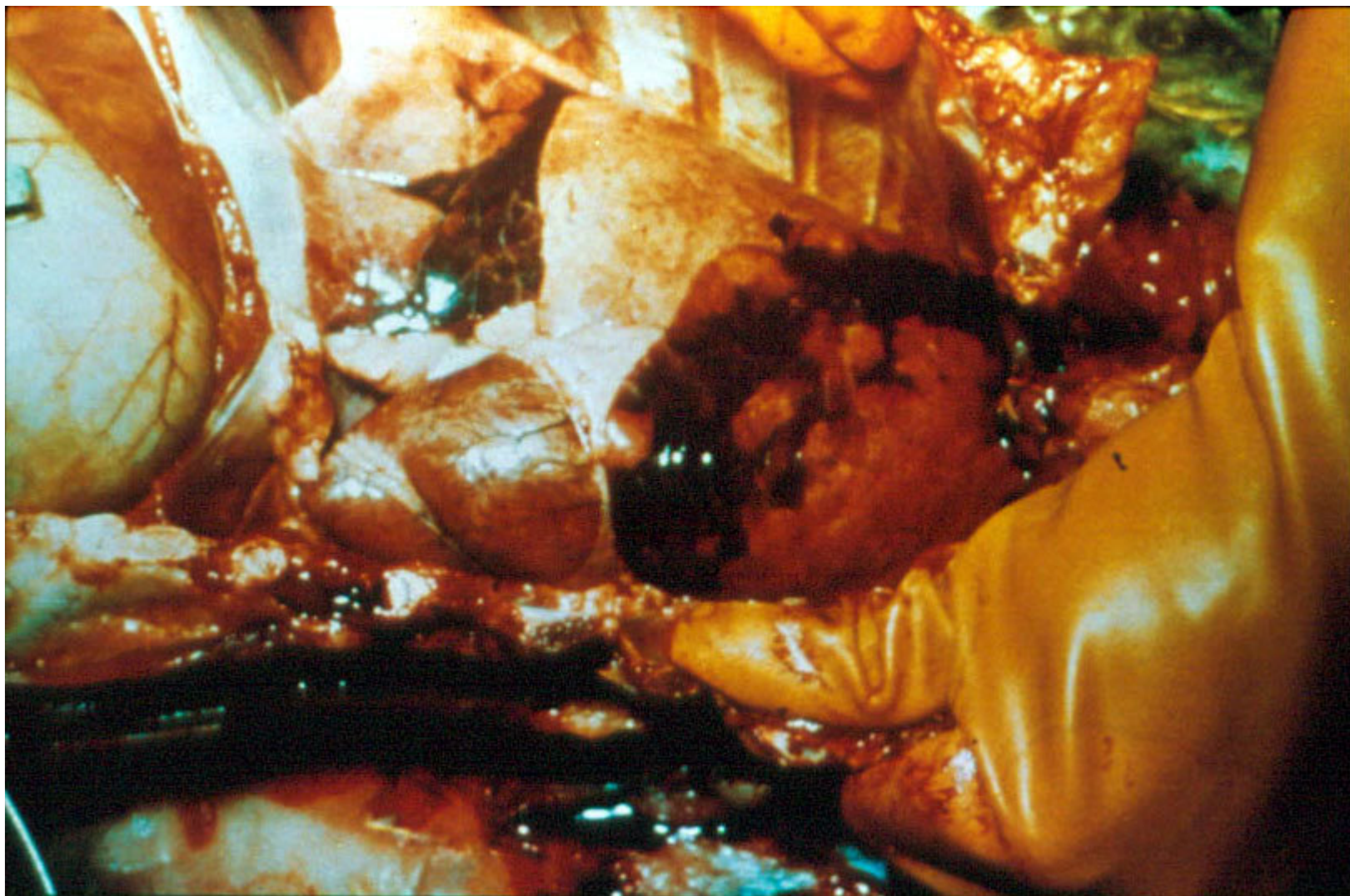
Inkrustacja śluzawicy u bydła („skorupa”).



Zeskorupienie skóry wokół nozdrzy i warg u owcy.




Zasinienie języka i warg u owcy.



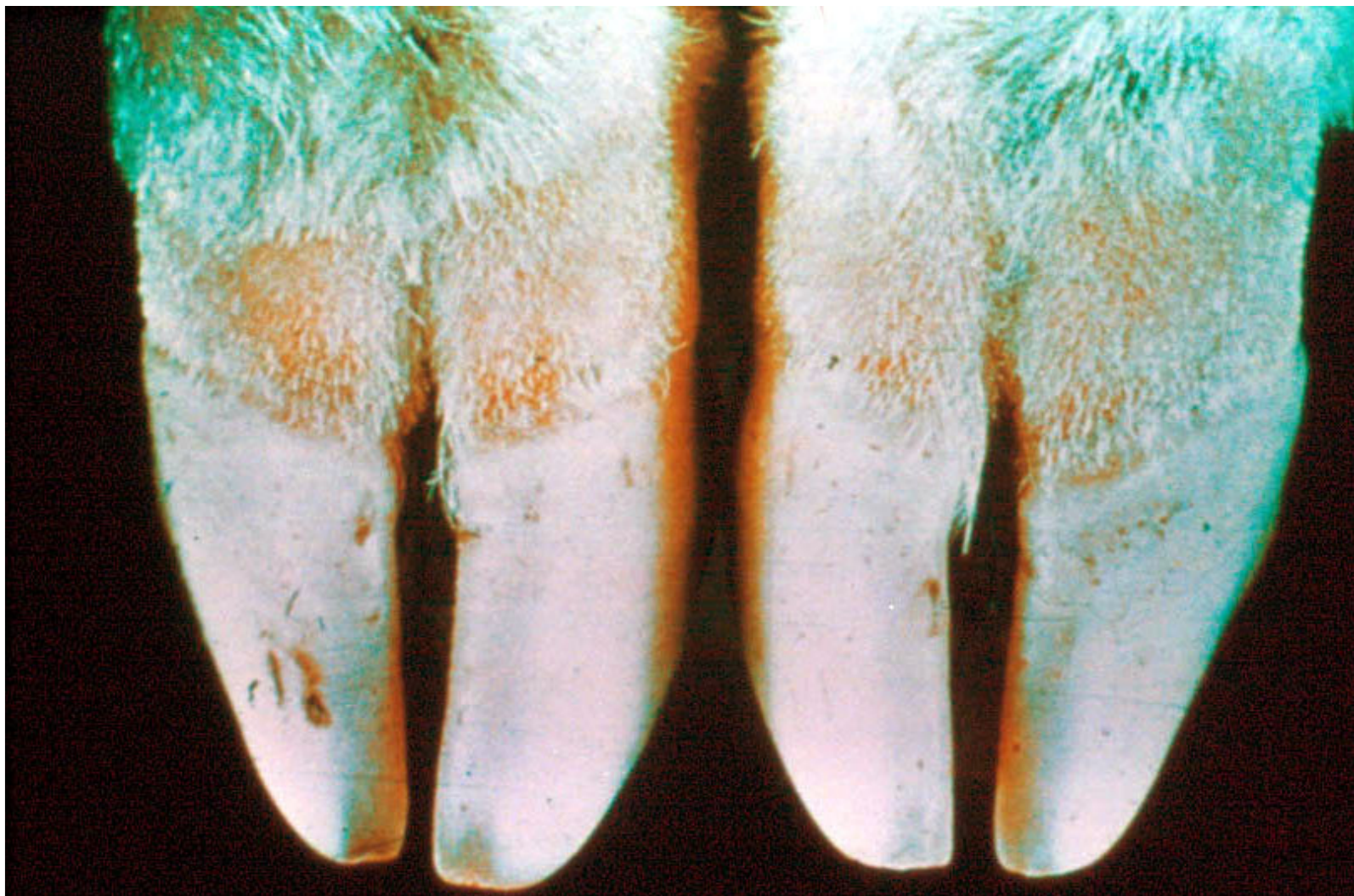
Wtórne pasterelozowe zapalenie płuc u owcy.



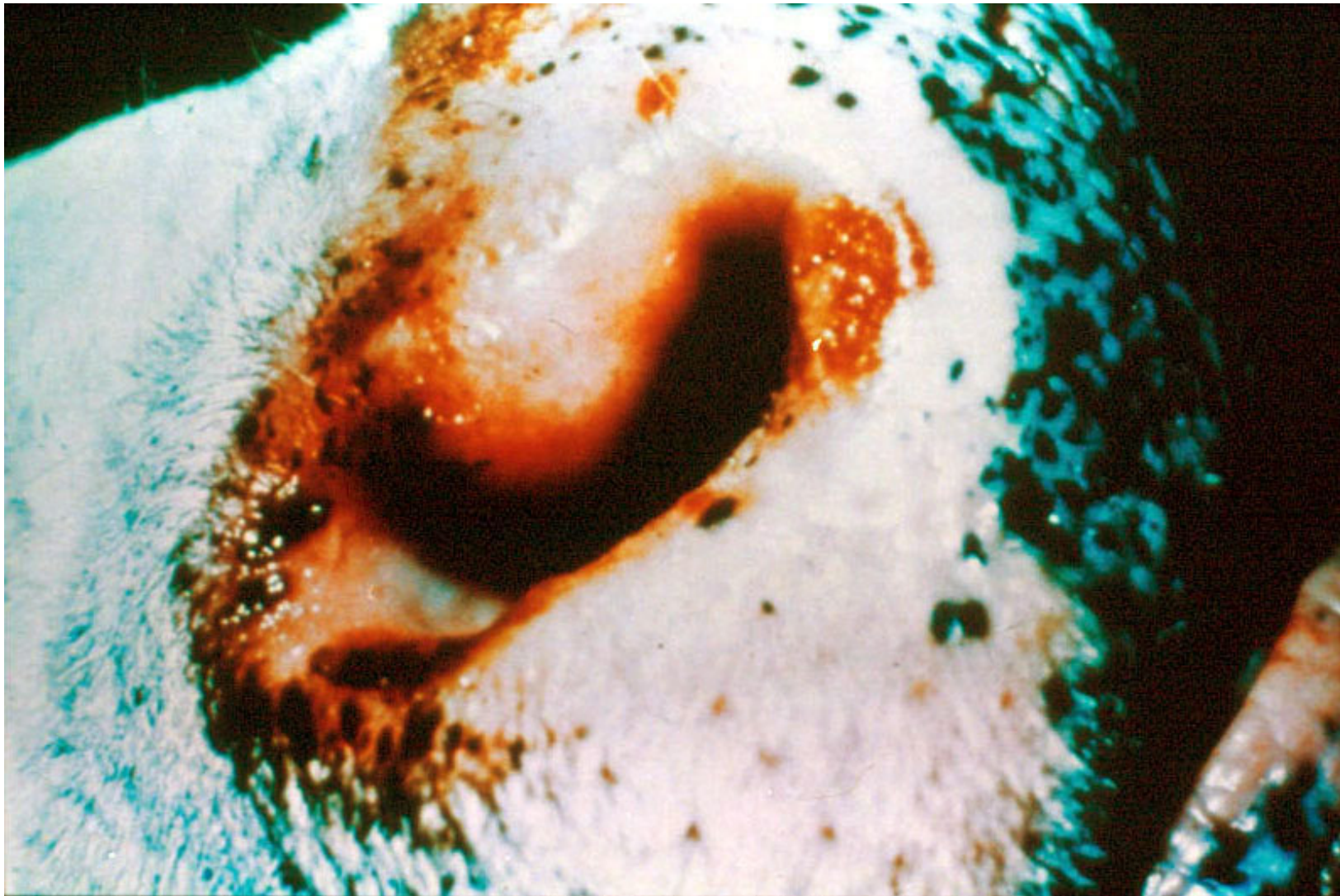
Zmiany w postaci ubytków na koronce u owcy.



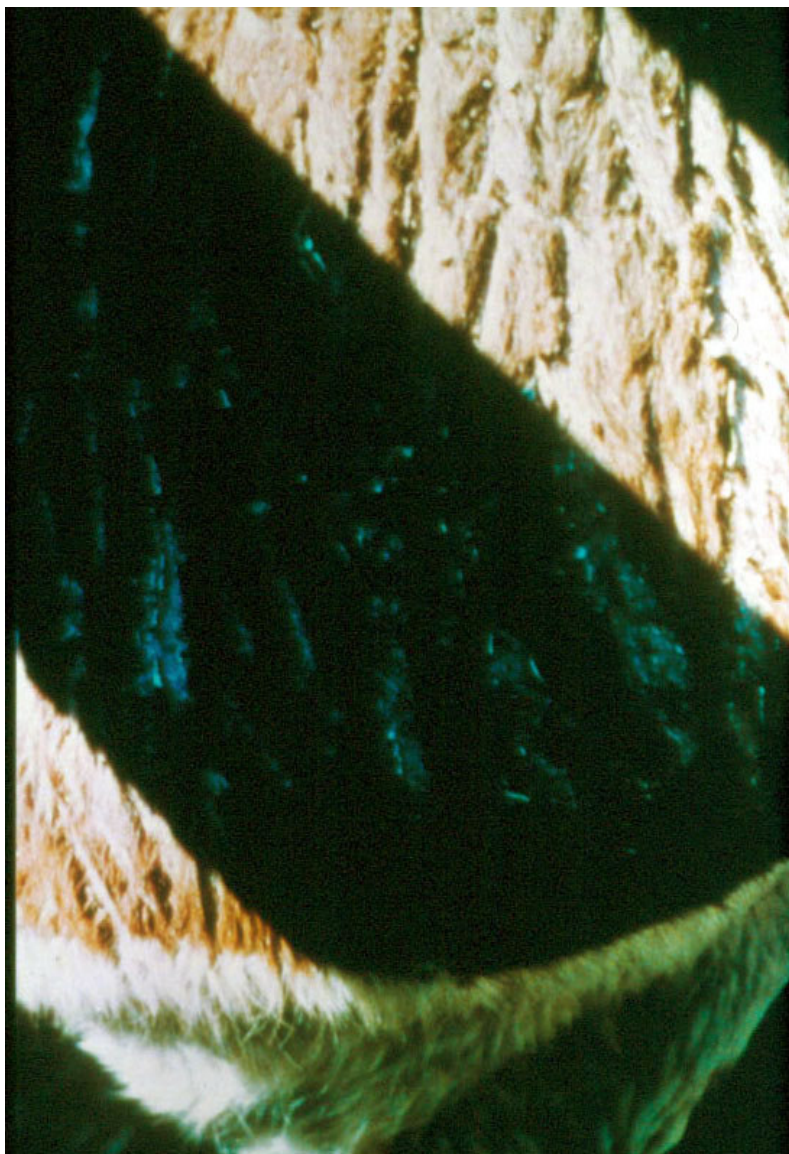
Zapalenie koronki u owcy.



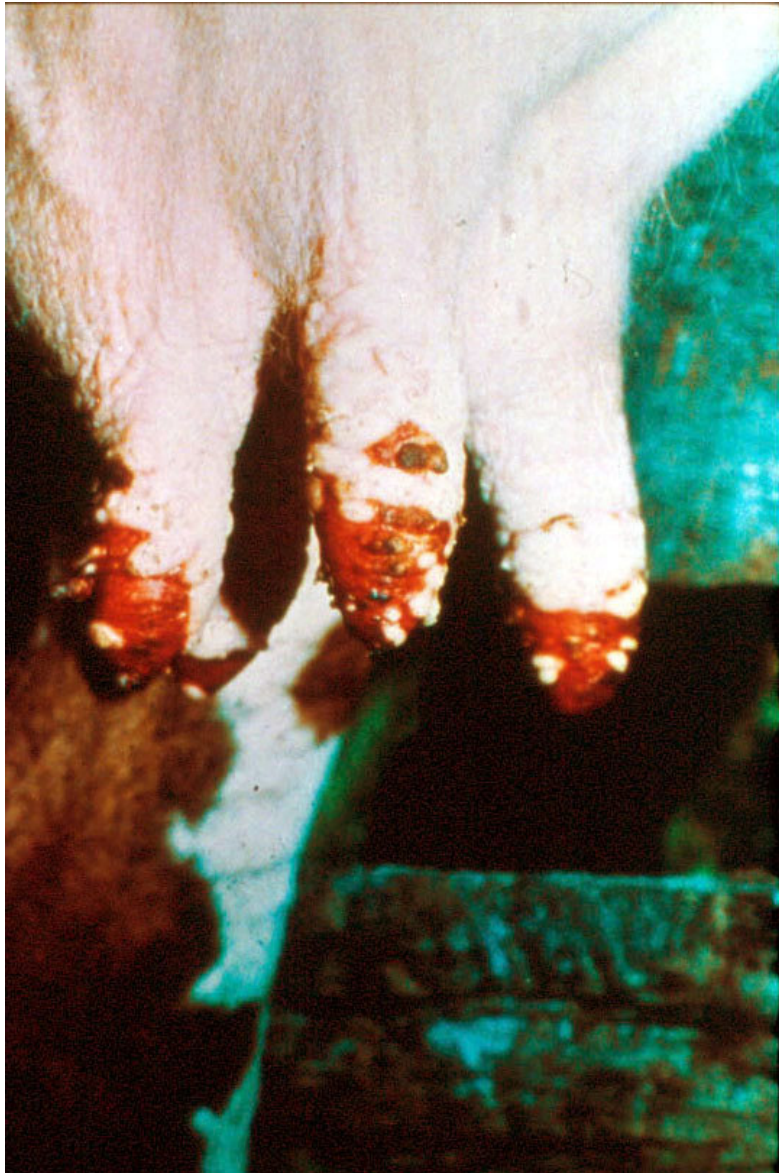Szeroki pas zaczerwienionej tkanki powyżej koronki u owcy.




Ubytki i zeskorupienia na brzegu nozdrzy u bydła.



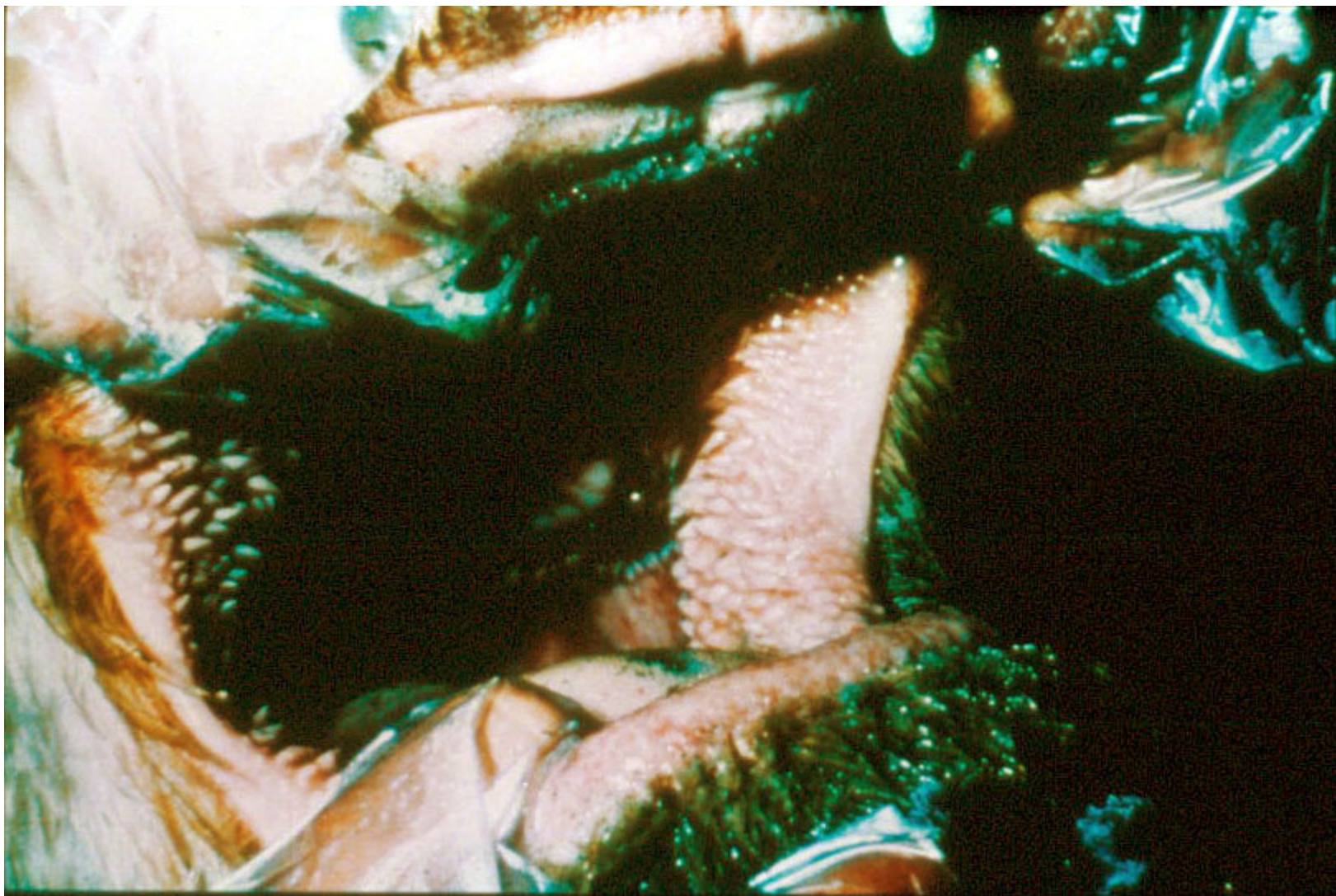
Cienka i popękana skóra (objaw zwykle obserwowany łącznie z ubytkami w okolicy warg).



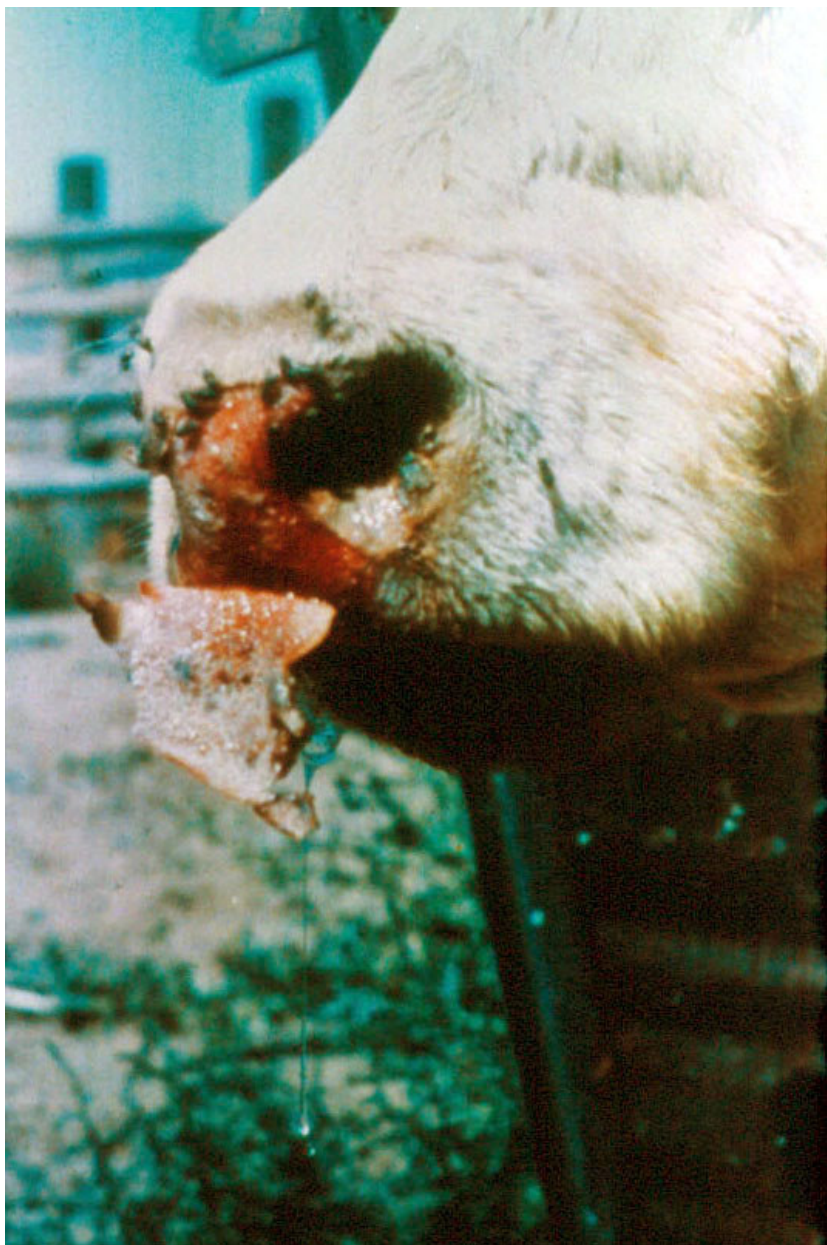Wyraźne zmiany na strzykach u krowy mlecznej.



Śluzawica o zmienionej barwie („przypalona”).



Wyraźne przekrwienie błony śluzowej jamy ustnej bydła.



Złuszczenie zeskorupiałej śluzawicy u bydła.